

# 射频消融联合激活的树突状细胞疫苗对 新西兰大白兔肝脏原位种植 VX2 肿瘤治疗的实验研究

邱必军<sup>1</sup> 张会禄<sup>1</sup> 李萍<sup>2</sup> 夏强<sup>1</sup> 翟博<sup>1</sup>

**【摘要】** 目的 明确 RFA 联合激活的 DC 疫苗在对新西兰大白兔肝脏 VX2 种植瘤疗效以及生存率的影响。方法 24 只雄性新西兰大白兔公分为 2 组(每组 12 只),分别为 RFA + PBS 以及 RFA + DC 组;建立新西兰大白兔肝脏 VX2 原位种植瘤模型,分离新西兰大白兔骨髓单核细胞体外培养并给予 GM-CSF、IL-4 诱导分化,加由 VX2 肿瘤组织制备的热休克抗原孵育加 LPS 刺激成熟,收集 DC 细胞接种至新西兰大白兔的爪垫处,3 天后给予原位种植 VX2 肿瘤的新西兰大白兔进行超声引导下的射频消融治疗,观察 90 天后的存活率。结果 RFA 对于肝脏原位种植 VX2 肿瘤的新西兰大白兔疗效确切,RFA 联合激活的 DC 疫苗能够显著改善其生存率。

**【关键词】** 射频消融; 新西兰大白兔原位种植 VX2 肿瘤模型; 活化的树突状细胞疫苗 预后

**【中图分类号】** R 735.7 **【文献标识码】** A **【文章编号】** 1006-4761(2013)04-0302-04

**Radiofrequency thermal ablation combined with activated dendritic cell vaccine treatment improve the prognosis of New Zealand white rabbit orthopedic implantation VX2 tumor model.** (QIU Bi-jun, ZHANG Hui-lu, LI Ping et al. The Renji Hospital, Shanghai 200127, China)

**【Abstract】 Objective** To investigate the effect and its impact on survival of RFA combined with activated DC vaccine treatment on the New Zealand white rabbit liver orthopedic implantation VX2 tumor model. **Methods** twenty-four male New Zealand white rabbits was divided to two groups(12 each group): RFA alone and RFA combined with DC vaccine respectively; To establish the rabbit orthopedic implantation VX2 tumor model, isolation the bone marrow tissue of the New Zealand white rabbit, the bone marrow derived mononuclear cells cultures supplemented with hGM-CSF and hIL-4, heat shock antigens from VX2 tumor and LPS were supplemented for maturation of DC, matured DC were used to inoculate the left limb claw pad of the rabbit, 3 days later, all of the rabbits performed RFA treatment under the guide of color Doppler ultrasound, observing the survival rate from the time of establishment of the rabbit liver orthopedic VX2 tumor implantation model. **Results** The liver orthopedic VX2 tumor of New Zealand white rabbit could be effectively controlled through RFA treatment, RFA combined with activated DC vaccine could improve the prognosis significantly.

**【Key words】** radiofrequency thermal ablation; New Zealand white rabbit orthopedic implantation VX2 tumor model; activated dendritic cell vaccine; prognosis

肝细胞肝癌(Hepatocellular carcinoma, HCC)位于癌症死亡原因的第三位,由于患者往往伴有复杂的肝硬化或肝外系统的异常,所以有时这样的患者并不适合外科手术治疗<sup>[1]</sup>。射频热消融(Radiofrequency Thermal Ablation, RFA)是自上世纪 90 年代以来发展的一种微创的治疗方法,对于早期 HCC 患者,RFA 治疗有时甚至可以达到和手术切除治疗相媲美的效果,RFA 治疗是继肝切除、肝脏移植后 HCC 的又一

大根治性治疗手段,局部复发和肝内远处复发是影响 RFA 治疗 HCC 患者长期预后的关键因素<sup>[2]</sup>。近些年来,有些学者试图通过联合肝动脉栓塞化疗(Transcatheter Arterial Chemoembolization, TACE)和/或免疫治疗等综合性的治疗方式来降低 RFA 术后的复发率以改善患者的预后。最近,来自中山大学肿瘤医院陈敏山教授课题组的一项前瞻性随机对照研究表明对于直径小于 7 公分的 HCC 患者,RFA 联合 TACE 在改善生存期上要优于单独使用 RFA 治疗<sup>[3]</sup>。我们研究小组也曾在动物实验中证明了 RFA 联合激活的树突状细胞(Dendritic Cell, DC)疫苗治疗可以显著降低小鼠皮下黑色素瘤的复发率<sup>[4]</sup>。本研究在新西兰大白兔肝脏原位种植 VX2 肿瘤模型的基础上,进一步探讨 RFA 联合热激活的 DC

**【基金项目】** 国家自然科学基金(项目编号:81072027)

**【作者单位】** 1. 上海交通大学医学院附属仁济医院肝脏外科,上海 200127

2. 上海交通大学医学院附属仁济医院超声诊断科

**【通讯作者】** 翟博。

疫苗能否改善肝脏原位种植 VX2 肿瘤新西兰大白兔的生存率。

## 1 材料和方法

### 1.1 新西兰大白兔肝内原位种植 VX2 肿瘤模型的建立和鉴定

#### 1.1.1 实验动物

荷瘤兔 2 只购自同济医科大学附属协和医院, 实验用雄性新西兰大白兔 24 只, 兔龄 4~6 月, 体重 2.5~3.0 kg, 平均 2.7 kg, 均购自于中国科学院上海动物中心

#### 1.1.2 主要试剂及仪器

流式抗体 PE-mCD80、PE-mCD86(晶美公司)、小鼠二抗购(华舜公司) rhGM-CSF(Biosource); rhIL-4(Pepro Tech); 肿瘤射频消融治疗系(ModelS-500L RF Generator, MedSphere International 公司); 射频消融治疗针 8mm(MSI SAElectrodes, MedSphere International 公司); 流式细胞计数仪(MofloXDP, Beckman 公司), 荧光显微镜(Olympus 公司) 倒置显微镜; AF10 型制冰机(Scotsman 公司); 超净工作台(苏州净化设备公司); 恒温 CO2 细胞培养箱(THERMO SCIENTIFIC 公司), 流式细胞仪(BD 公司); 彩色多普勒超声诊断仪(GE 公司); 多排螺旋 CT(GE 公司)

#### 1.1.3 新西兰大白兔肝脏原位种植 VX2 肿瘤模型的建立

将接种于荷瘤兔大腿外侧的 VX2 肿瘤完整地取出, 泡于 PBS 缓冲液的培养皿中, 剔除血管及坏死的组织后, 将其新鲜鱼肉样的肿瘤组织用 PBS 缓冲液反复冲洗, 用眼科剪剪成微小的瘤粒, 大小约为  $1 \times 1 \times 1$  mm, 用 1 ml 注射器抽吸备用, 对于接受肝脏原位种植 VX2 肿瘤的新西兰白兔术前禁食 16 小时, 禁水 8 小时, 给予耳缘静脉按照 30 mg/Kg 的标准, 注射 1% 的戊巴比妥钠溶液麻醉新西兰大白兔。兔取仰卧位于自制平台上, 固定好四肢, 剑突下给予碘伏消毒铺巾, 行腹部正中切口开腹, 钝性分离暴露肝脏后, 并用生理盐水湿润的纱布轻柔地将肝脏左叶拉出体外, 将预先准备好的瘤粒用 1 ml 注射针管 50 ml 的注射针头斜角度刺入肝脏后平推约 1cm, 注入瘤粒悬浮液, 拔出后用无菌纱布按压片刻, 最后在创面敷上医用明胶海绵, 确认无出血后, 给予腹腔注射青霉素 40 万单位, 并回纳肝脏, 按照腹肌腹膜逐层缝合, 手术完成后将新西兰白兔送至动物房保持 24 度恒温干燥通风。

## 2 VX2 肿瘤组织热休克抗原的制备以及新西兰大白兔骨髓单核细胞的分离、体外培养及树突状细胞的诱导分化成熟

### 2.1 实验动物

实验用新西兰大白兔 4 只, 兔龄 4~6 月, 体重 2.6~2.9 公斤, 均购自于中国科学院上海动物中心。

## 2.2 实验方法

### 2.2.1 热休克抗原的制备

从荷瘤兔大腿外侧所取的新鲜的 VX2 肿瘤组织放置在 RPMI-1640 + 10% FBS 培养皿中,  $43^{\circ}\text{C}$ 、5%  $\text{CO}_2$  的孵箱中培养半小时(热休克), 在常温恢复 1 小时, 收集  $43^{\circ}\text{C}$  处理的 VX2 肿瘤组织, 生理盐水洗三次,  $37^{\circ}\text{C}$  度液氮反复冻融 5 次, 1500 rpm  $\times$  15 min 离心, 收集上清, 定量。

### 2.2.2 新西兰大白兔骨髓单核细胞的分离、体外培养及树突状细胞的诱导分化成熟

将新西兰大白兔安乐处死后, 取胫腓股骨, 使用 75% 的医用酒精灭菌处理后, 提取骨髓腔中的骨髓组织, 200 目研磨收集细胞悬液,  $1000 \times g$  离心 5 分钟弃上清, 加入 2 ml 无菌 Tris- $\text{NH}_4\text{Cl}$  溶液裂解红细胞,  $1000 \times g$  离心 5 分钟, 弃上清。洗涤后的细胞用含 10% FBS, 10 ng/ml mGM-CSF, 1 ng/ml mL-4 的 RPMI 1640 培养基悬浮, 分至 6 孔培养板中, 每孔约加入 4 ml 培养基, 细胞密度为  $2 \times 10^6$  /ml。细胞在  $37^{\circ}\text{C}$ , 含 5%  $\text{CO}_2$  的孵箱中培养 48 小时后, 轻轻吹洗除去悬浮细胞, 仅保留疏松贴壁细胞, 加入新鲜的含有相同浓度 mGM-CSF 和 mL-4 及 10% FBS 的 RPMI 1640 培养基, 第 5 天, 轻轻吸去半量培养基, 加入新鲜培养基继续培养至 7 天, 加入 100  $\mu\text{g}/\text{ml}$  热休克抗原培养 4hr, LPS 刺激成熟。

## 3 树突状细胞表型检测、新西兰大白兔接种激活的树突状细胞疫苗以及新西兰大白兔肝脏 VX2 肿瘤的射频消融治疗

### 3.1 实验方法

#### 3.1.1 树突状细胞表型检测、新西兰大白兔接种激活的树突状细胞疫苗

吹下 6 孔板 DC, 1500 rpm  $\times$  5 min, 冰预冷氯化钠洗两次,  $1 \times 10^6$  /100  $\mu\text{l}$  用 PBS + 2% FBS 重悬, 加入 mCD80-PE, mCD86-PE 抗体  $4^{\circ}\text{C}$   $\times$  30 min, 冰预冷氯化钠洗两次, 上流式检测。在肝脏原位种植 VX2 肿瘤第 13 天时, 收集上述诱导分化刺激成熟的 DC 细胞悬液, PBS 进行重悬并计数, 实验组以  $2 \times 10^6$  个细胞(200  $\mu\text{l}$ ) 为标准接种至新西兰大白兔的左侧爪垫上; 对照组给予注射同等体积的 PBS。

#### 3.1.2 新西兰大白兔肝脏 VX2 肿瘤的射频消融治疗

在新西兰大白兔肝脏原位种植 VX2 肿瘤第 16 天时, CT 平扫可见肝内形成大小在 1~2 cm 的单发肿瘤, 全身麻醉后在 B 超引导下将射频消融针穿刺至肿瘤的远侧端, 并打开射频消融针头的伞部结构, 接通电源调整好射频消融治疗仪的参数(固定功率 80W) 进行射频消融治疗。

## 4 统计分析

采用 Adobe Photoshop CS5 进行绘图, SPSS 16.0 软件进行统计分析。所有数据以  $\bar{x} \pm s$  表示, 组间比较采用 T-test 检验, 生存率统计采用 Kaplan-Meier 法,  $P < 0.05$  为差异有统

计学意义。

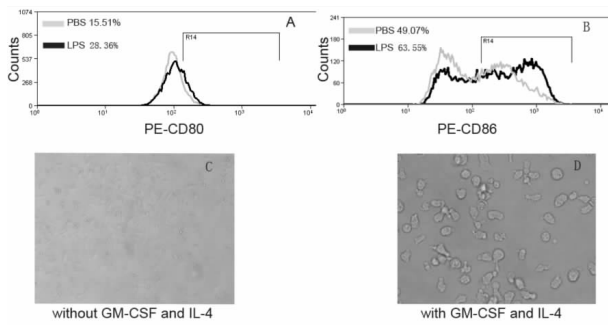


图1 A 为兔骨髓单核细胞加入细胞因子 hGM-CSF IL-4 培养 6 天后,再加 PBS 或 LPS 刺激后细胞表面表达 CD80 分子的百分数;B 为兔骨髓单核细胞加入细胞因子 hGM-CSF IL-4 培养 6 天后,再加 PBS 或 LPS 刺激后细胞表面表达 CD86 分子的百分数;C 为兔骨髓单核细胞不加 hGM-CSF、IL-4 培养 7 后的细胞形态;D 为兔骨髓单核细胞加 hGM-CSF、IL-4 培养 6 天后的细胞形态。

## 5 结果

### 5.1 DC 的表型鉴定和形态观察

从新西兰大白兔骨髓组织分离所得的单核细胞在体外加 rhGM-CSF、rhIL-4 培养 6 天后分别加入 LPS 或 PBS 刺激 24 h 后成熟,加 LPS 刺激组表达 CD80 及 CD86 分子细胞比例分别为 28.36% 和 63.55%;加 PBS 刺激组表达 CD80 及 CD86 分子的细胞比例分别为 15.51% 和 49.07%,表明 LPS 可有效地促进 DC 细胞的成熟,从新西兰大白兔分离所得的骨髓单核细胞加 rhGM-CSF、rhIL-4 培养 6 天后可见细胞胞浆内有许多长突起呈触须状,使整个细胞的形态象一个蜘蛛,未加上述细胞因子培养的细胞胞浆内未见突起结构,细胞呈星状扁平型。

### 5.2 新西兰大白兔原位肿瘤 VX2 肿瘤的影像学评估和检查

对新西兰大白兔进行耳缘静脉注射戊巴比妥钠全身麻醉后,采用 GE 公司的多排螺旋 CT 对新西兰大白兔腹部进行薄层扫描(扫描参数:电流 200 mA,层厚 3 mm,FOV 480 mm)。在新西兰大白兔肝内种植 VX2 肿瘤后第 3 天进行 CT 平扫检查,所有动物肝内均未见低密度病灶;在新西兰大白兔肝内种植 VX2 肿瘤后 15 天时进行 CT 平扫检查,可见实验组 12 例中有 10 例可见单发低密度病灶,肿瘤平均长径为  $1.44 \pm 0.15$  cm,有 1 例为多发,1 例未见;对照组有 10 例可见单发低密度病灶,肿瘤平均长径为  $1.47 \pm 0.2$  cm,有 1 例手术意外死亡,1 例未见,建模成功率为 21/24,实验组和对照肝内肿瘤长径相比未见统计学意义( $P = 0.355$ ),实验组和对照组各 10 只最终进入实验观察和随访阶段。

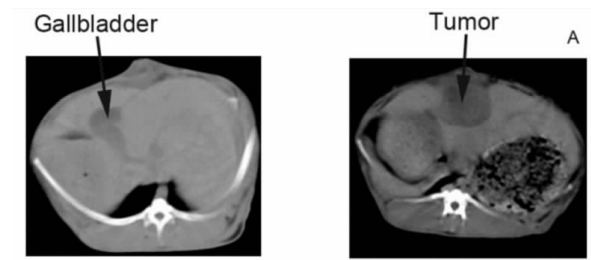


图2 A 左侧为新西兰大白兔肝内原位种植 VX2 肿瘤 3 天时 CT 平扫图像,肝内未见低密度病灶;右侧为 case6 肝脏接种 VX2 肿瘤第 15 天时 CT 平扫图像,可见肝内一大小约为  $1.7 * 1.5$  cm 低密度病灶;B 为新西兰大白兔接受 RFA 联合激活的 DC 疫苗治疗时间流程图

### 5.3 RFA 联合激活的 DC 疫苗治疗对新西兰大白兔肝内 VX2 肿瘤的生存率的影响

对所有接受 RFA 治疗的新西兰大白兔进行随访观察,随访截止时间为接受肝内种植 VX2 肿瘤术后 90 天,观察的终点为是否存活。RFA + PBS 以及 RFA + DC 治疗组在 90 天时的存活率为 20% 及 60%,两组差异显著( $P = 0.017$ )

## 6 讨论

对于 HCC 患者接受肝切除、局部消融或肝移植术后肝癌局部或远处复发是影响其长期预后的最关键因素之一,目前临床上缺乏有效的手段来预防或降低复发率。有研究表明对于乙肝相关性肝细胞肝癌患者,术后长期服用核苷类药物控制乙肝病毒复制可以降低复发率<sup>[5]</sup>。也有动物实验研究表明肝肿瘤术后服用多激酶抑制剂索拉菲尼可以降低术后的复发率并改善长期生存率<sup>[6]</sup>。

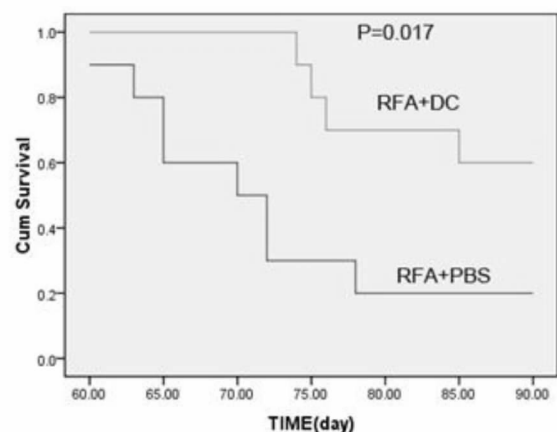


图3 Kaplan-Meier 生存曲线表明:对于新西兰大白兔肝内原位种植 VX2 肿瘤模型,RFA 联合 DC 疫苗和单用 RFA 治疗相比可以明显延长兔的生存率( $P = 0.017$ ),截止随访期为 90 天。

DC 细胞是机体内最重要的抗原提呈细胞可以将肿瘤细胞的抗原呈递给 T 细胞,为 T 细胞对抗原的识别和活化提供关键的信号分子,近些年来大量的研究表明 DC 细胞在启动和调节机体抗肿瘤免疫中均发挥了关键性的作用<sup>[7]</sup>。生物细胞免疫治疗是近些年来肿瘤治疗的一个新的方向和研究热点,目前临床上已经将 DC-CIK 细胞免疫治疗技术广泛运用在多种实体和血液肿瘤的治疗并取得了一定的临床疗效。

RFA 治疗作为 HCC 一种重要的微创的治疗手段,主要是通过肿瘤内部产生的高热来毁损局部的肿瘤组织并产生和释放大量的肿瘤抗原,这为机体诱导抗肿瘤免疫创造了条件<sup>[8]</sup>。RFA 联合肿瘤内 DC 免疫治疗已进入临床 I 期的试验阶段<sup>[9]</sup>。另外一项动物实验是在小鼠接受射频消融治疗的同时通过单克隆抗体阻断调节性 T 细胞的免疫抑制来提高抗肿瘤免疫<sup>[10]</sup>。我们在既往的研究中发现通过联合 RFA 和热激活的 DC 疫苗可以显著降低小鼠皮下接种黑色素瘤术后的复发率并延长生存期<sup>[4]</sup>。

兔 VX2 肿瘤是来源于 Shope 病毒致乳头瘤恶变形成的上皮细胞恶性肿瘤,属于鳞状细胞癌,1940 年建株,国内文献对其来源描述不统一<sup>[11]</sup>。其特点可接种在兔体内,具有较高的肺、肝转移特性,兔肝内原位种植 VX2 肿瘤模型是 HCC 的 TACE 以及 RFA 治疗较为理想的模式动物<sup>[12]</sup>。我们在体内成功地建立了新西兰大白兔肝内原位种植 VX2 肿瘤模型,并完成了 VX2 肿瘤组织热休克抗原的制备,并在体外成功地诱导分化和激活了 DC,进一步探讨 RFA 联合热激活的 DC 疫苗对新西兰大白兔肝内 VX2 肿瘤的治疗效果。我们的研究发现 RFA 可以作为新西兰大白兔肝内 VX2 肿瘤一种有效的治疗手段,RFA 联合激活的 DC 疫苗和单用 RFA 治疗相比可以明显延长新西兰大白兔的生存期,这为 RFA 联合热激活的 DC 疫苗的临床运用提供了新的证据。

然而我们的研究也存在一些不足之处(1)新西兰大白兔原位种植 VX2 肿瘤模型属于移植瘤的一种类型,但毕竟不是兔正常的肝脏细胞经过恶性转化而成的肿瘤模型,对于肝内原发肿瘤的研究具有一定的借鉴意义,如果针对 RFA 联合激活的 DC 疫苗对 HCC 疗效的研究,一种肝内原发的肿瘤模型将会显得更加合适(2)由于缺乏精确的影像学 and 实验室评估手段,对行 RFA 治疗的新西兰大白兔肝内种植 VX2 模型,我们只能在整体预后上得出相关结论,关于其对肿瘤的完全消融率以及复发情况的评估需要更加精确的影像学手段,比如活体成像或 PET-CT。(3)尽管我们通过 hrGM-CSF, hrIL-4 在体外成功地培养诱导分化和了和其它种属 DC 表型一致的兔源性 DC,但诱导的效率要显著低于我们既

往所用的小鼠模型,由于缺乏兔源性的抗体或其它生物试剂,这为潜在的机制研究带来了不便。本研究表明 RFA 联合热激活的 DC 疫苗可以显著改善新西兰大白兔肝内种植 VX2 肿瘤模型的生存率,但其中更为深入的机制还有待阐明。

#### 参考文献:

- 1 El-Serag HB, Rudolph KL. Hepatocellular carcinoma: Epidemiology and molecular carcinogenesis. *Gastroenterology*, 2007, 132, 2557 - 2576.
- 2 Kudo M. Radiofrequency ablation for hepatocellular carcinoma: updated review in 2010. *Oncology*, 2010 Jul; 78 Suppl 1: 113 - 24.
- 3 Peng ZW, Zhang YJ, Chen MS, et al. Radiofrequency ablation with or without transcatheter arterial chemoembolization in the treatment of hepatocellular carcinoma: a prospective randomized trial. *J Clin Oncol*. 2013 Feb 1; 31(4): 426 - 32.
- 4 Liu Q, Zhai B, Yang W et al: Abrogation of local cancer recurrence after radiofrequency ablation by dendritic cell-based hyperthermic tumor vaccine. *Mol Ther*. 2009 Dec; 17(12): 2049 - 57.
- 5 Huang G, Yang Y, Shen F, Pan ZY, Fu SY, Lau WY, Zhou WP, Wu MC. Early Viral Suppression Predicts Good Postoperative Survivals in Patients with Hepatocellular Carcinoma with a High Baseline HBV-DNA Load. *Ann Surg Oncol*. 2012 Dec 18.
- 6 Feng YX, Wang T, Deng YZ, et al. Sorafenib suppresses postsurgical recurrence and metastasis of hepatocellular carcinoma in an orthotopic mouse model. *Hepatology*, 2011 Feb; 53(2): 483 - 92.
- 7 Banchereau, J and Steinman, RM (1998). Dendritic cells and the control of immunity. *Nature*, 392: 245 - 252.
- 8 Den Brok MH, Suttmuller RP, van der Voort R, et al. (2004). In situ tumor ablation creates an antigen source for the generation of anti-tumor immunity. *Cancer Res* 64: 4024 - 4029.
- 9 Den Brok MH, Suttmuller RP, Nierkens S, et al. Efficient loading of dendritic cells following cryo and radiofrequency ablation in combination with immune modulation induces anti-tumour immunity. *Br J Cancer* (2006) 95: 896 - 905.
- 10 Fagnoni FF, Zerbini A, Pelosi G and Missale, G (2008). Combination of radiofrequency ablation and immunotherapy. *Front Biosci* 13: 369 - 381.
- 11 Kidd JG, Rous P. Cancer deriving from virus papillomas of wild rabbits under natural conditions. *J Exp Med*, 1940, 71(4): 469 - 494.
- 12 苏畅, 张惠中, 李文海, 等. 兔 VX2 肿瘤的离体培养及有关生物学特性. *第四军医大学学报*, 2006, 27(9).

(本文编辑 朱立新)